

Christian Schütte

Entgiftung und Ausleitung über Lichtbestrahlung an Reflexpunkten

Spannende Ergebnisse mit der Siener-Therapie NPSO

Die Entgiftungs- und Ausleitungsorgane können nicht nur medikamentös, sondern auch reflextherapeutisch spürbar angeregt werden. In der Siener-Therapie NPSO stellt die Entgiftung und Ausleitung eine wichtige Säule in der Therapie von chronischen Erkrankungen dar. Insbesondere spielt die Aktivierung des Lymphflusses eine wichtige Rolle. Der folgende Fall einer Dermato­se soll dies veranschaulichen. Hierbei wurde nur mit Licht an bestimmten Reflexpunkten therapiert.

Die Siener-Therapie NPSO

Die NPSO (Neue Punktuelle Schmerz- und Organtherapie) ist bekannt für die schnelle und effektive Behandlung von Schmerzgeschehen sowie ihre anti­entzündliche Wirkung. Sie ist entstanden aus der Neural- bzw. Störfeldtherapie, was auch ihre systemische Wirkung erklärt. Rudolf Siener verband in den 1980er-Jahren seine Erkenntnisse aus Neuraltherapie, Akupunktur, Elektroakupunktur und Somatotop- bzw. Reflexzonenlehre. Es entstand ein ganz neues und eigenständiges Therapiesystem.

Kurz erklärt, werden therapeutisch relevante Punkte ermittelt, die entfernt vom eigentlich zu behandelnden Areal liegen, und mit frequenzmoduliertem Farblicht bestrahlt. Diese Therapiepunkte, genannt MEPs (Maximal Energetische Punkte) zeigen sich nur dann, wenn sie therapeutisch indiziert sind. Die MEPs sind exakt auffindbar, da sie durch zwei Merkmale charakterisiert sind: Sie sind druckdolent

und aufgrund ihres verminderten Hautwiderstands mit einem geeigneten Gerät messbar. So genannte Energetische Linien (EL) schließlich verbinden die Therapiepunkte mit dem zu therapierenden Areal, ähnlich der Meridiane, nur dass sie unzählig vorkommen. Entlang dieser Linien können weitere Therapiepunkte ermittelt werden.

Außerdem postuliert die NPSO ein Somatotop, welches sich am Unterschenkel befindet. Es stellt den Ist-Zustand des gesamten Körpers im Harmoniemaß der Natur (Verhältnis 1:1,6180..., Goldene Zahl Phi) sehr ausdifferenziert dar. So zeigt sich z. B. eine auffällige Formähnlichkeit zwischen der physiologischen Krümmung der Wirbelsäule und ihrer Entsprechung am rückwärtigen Unterschenkel (Abb. 1).

Das Siener-Somatotop ist das einzige mir bekannte Somatotop, das diesem so genannten Goldenen Schnitt entspricht.

Die therapeutische Wirkung setzt meist unmittelbar während der Behandlung ein, so dass man eine gute Kontrolle über den Therapieerfolg hat und weiß, ob man die therapeutisch relevanten Punkte gefunden hat. Sind Patient oder Behandler noch unzufrieden mit dem Ergebnis, sollten weitere Punkte (MEPs) gesucht und therapiert werden.

Verschiedene Aspekte und Anwendungsmöglichkeiten der Siener Therapie NPSO wurden bereits in mehreren CO'MED-Artikeln beschrieben (siehe Literaturliste).

Eine Falldokumentation

Der folgende Fall zeigt sehr schön die systemische Wirkung der NPSO, die Wichtigkeit ei-

ner Störfeldbehandlung und die Möglichkeit der Entgiftung auf körperenergetischer Ebene.

Die Patientin (54 Jahre) kam mit einem Neurodermitis ähnlichen Ekzem am ganzen Körper sowie einer starken Hyperkeratose an den Fußsohlen (ca. 1 cm dick). Die Dermato­se war erst nach einer Antibiotikabehandlung aufgetreten. Die Hyperkeratose bestand schon länger. Ferner klagte die Patientin über eine Wundheilungsstörung am linken Schienbein, die seit der Entfernung der Schienung eines komplizierten Bruchs, der auch das Sprunggelenk betraf, existierte. Die Fraktur ereignete sich vor zehn Jahren. Seitdem gab es zeitweise heftigste Schmerzen an der Tibia sowie Bewegungseinschränkungen des Sprunggelenkes. Das Ulcus cruris wurde über viele Jahre täglich mit Externa versorgt und verbunden. Mit verschiedenen Analgetika wurde versucht, die Schmerzen einzudämmen. Aufgrund der Fehlstatik hatte sie dementsprechend auch Wirbelsäulenbeschwerden vom Kreuzbein bis zur HWS hinauf.

In der ersten Therapiesitzung behandelte ich zuerst das schmerzende Störfeld an der Tibia nach den Regeln der NPSO, d. h. am locus dolendi (an der Narbe) sowie entlang des weiteren Verlaufes der Energetischen Linie am Fuß. Der Effekt war, dass die Schmerzen sofort um 80 bis 90 % zurückgingen und das Sprunggelenk deutlich beweglicher war.

Zudem wurden die NPSO-Areale für die Lymphe behandelt, die sich vornehmlich am Fuß und um die Knöchel herum befinden. Es ist besonders interessant zu beobachten, dass hier sehr häufig Schwellungen und Verquellungen anzutreffen sind, die im übertragenen Sinne der allzu häufigen Stauung im Bereich der Beckenlymphe zuzuordnen sind. Die Entsprechungszonen der Halslymphe finden sich bezeichnenderweise am Knie unterhalb der Patella, wo es auch oft schulzige Auflagerungen gibt. **Es wurde mit rotem und orangefarbenem Lumineszenzlicht mit Magnetverstärkung therapiert.**¹ Mit diesen Farben erreicht man er-

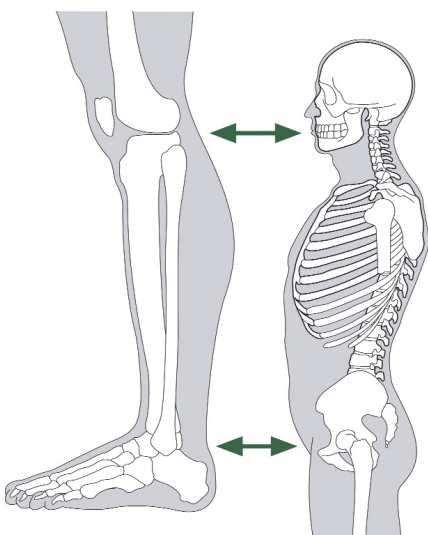


Abb. 1: Das Siener-Somatotop repräsentiert den gesamten Körper auf dem Unterschenkel.

¹ Behandelt wurde mit dem Farbtherapiesystem nach Prof. Ernst Schaack, was mit frequenzmoduliertem magnetverstärktem farbigem Lumineszenzlicht arbeitet und häufig für die Siener-Therapie NPSO eingesetzt wird.

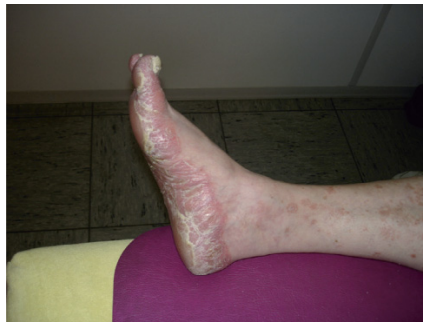
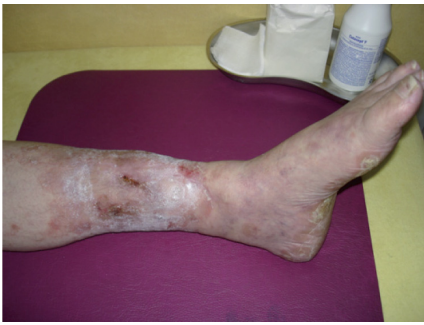
Abb. 2 (links): Dieses Foto entstand nach der ersten Behandlung, als sich der Zustand schon sichtbar verändert hatte. Das generalisierte Ekzem war schon völlig verschwunden. Der Schmerz war kaum noch spürbar, und die Hyperkeratose an der Fußsohle war in ihrer Stärke halbiert. Leider existiert kein Foto von der Ausgangssituation.

Abb. 3 (rechts): Dieses Foto, ebenfalls nach der ersten Behandlung aufgenommen, zeigt die Hyperkeratose deutlicher, wengleich diese sich auch am rechten Fuß schon zur Hälfte zurückgebildet hatte. Man sieht hier auch noch Reste des generalisierten Ekzems am Unterschenkel.

fahrungsgemäß die beste Lymphaktivierung. Es wurden keinerlei Medikamente eingesetzt.

Beim nächsten Behandlungstermin fünf Tage später staunte ich nicht schlecht, da sich das Hautbild und die Hyperkeratose deutlich gebessert hatten, wie mir die Patientin strahlend demonstrierte (Abb. 2 und 3). Außerdem war der tibiale Schmerz ausgeblieben.

Während zwei weiterer Therapiesitzungen, die im Abstand von vier bis fünf Tagen durchgeführt wurden, wurden die Entgiftungsorgane Leber, Niere, Darm (über das Somatotop der NPSO am Unterschenkel) und Lymphe reflektorisch aktiviert (Abb. 4 und 5), damit das, was nun wieder zum Fließen gebracht wurde, auch gut ausgeschieden werden kann. Dass reichlich Flüssigkeit getrunken werden soll, ist obligatorisch.

Des Weiteren verordnete ich ihr anschließend ein Darmbakterienpräparat zur Symbioselenkung, da sie auf die Einnahme des Antibiotikums so stark körperlich reagierte hatte.

Fazit

Man sieht an diesem Beispiel sehr schön, wie effektiv eine nichtmedikamentöse und nichtin-

vasive Therapie wirken kann. Allerdings kann man nicht grundsätzlich von einer solchen Geschwindigkeit der Abheilung ausgehen wie in dem geschilderten Fall. Die Ursache und der Beginn dieser Ausleitungsstörung war in dem Fall das Ulcus cruris, was der Patientin erst im Gespräch während der Behandlung bewusst wurde und ihr vorher im chronologischen Zusammenhang nicht klar war.

Das Ulcus stellte sich im Sinne eines Störfeldes als Heilungsblockade dar.

Erst als das Störfeld mit Licht entstört wurde, konnten sich Schmerz und Entzündung zurückbilden. Auch die Wirbelsäulenbeschwerden gingen zurück, was wiederum eine gute Grundlage dafür bildete, dass das betroffene Dermatom wieder besser versorgt werden konnte. Das gesamte System konnte regenerieren.

Im naturheilkundlichen Sinne war das Ulcus ein offenes Ventil oder ein Ausgang, das der Körper angelegt hat, um eine innere Vergiftung zu verhindern. Erst als der eigentliche Stau in den Ausleitungsorganen gelöst wurde, konnte es zu einer Ausheilung und Regeneration kommen.

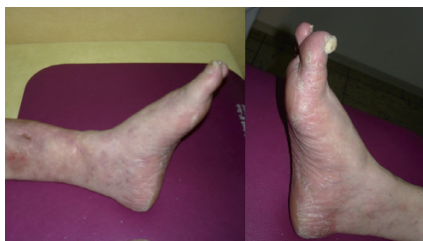
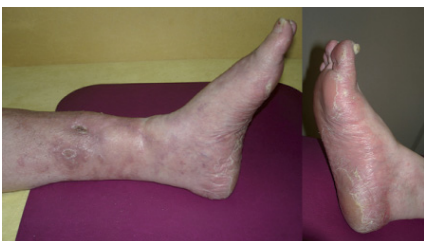
Abb. 4 (links): Nach der zweiten Behandlung sieht man deutliche Heilungstendenzen am Ulcus cruris. Der Schmerz war völlig verschwunden, und die Hyperkeratose bildete sich weiter zurück, sowohl am (a) linken als auch am (b) rechten Fuß.

Abb. 5 (rechts): Nach der dritten Behandlung war der Ulcus abgeheilt. Man erkennt eine bessere Durchblutung des Unterschenkels. Das Bein ist weiter abgeschwollen. Man kann erkennen, wie die Hautrötung im Verlauf der Behandlung deutlich zurückgegangen ist und sich die Haut am Fuß wieder regeneriert hat. Der Patientin geht es so gut wie lange nicht.



Christian Schütte

Heilpraktiker, seit 1992 niedergelassen in eigener Praxis mit Schwerpunkt Schmerztherapie und biologische Orthopädie. Als Dozent für NPSO und Manualtherapie stehen diese Therapien auch in der täglichen Praxisarbeit im Vordergrund. Er ist Autor des Lehrbuches der NPSO sowie zahlreicher Artikel im Bereich Naturheilkunde. Seit vielen Jahren hält er Vorträge zu wichtigen Gesundheitsthemen und Naturheilverfahren. 2009 übernahm er die Leitung der Rudolf Siener-Stiftung und trat das Erbe von Isolde Siener an. Ziel seiner Arbeit ist es, die Wirkungsweise der NPSO und anderer Somatotopien weiter zu erforschen, sowie die reflextherapeutische Wirkung von Licht.

Kontakt:

Hohenzollernstraße 70, D-52351 Düren
Tel. 02421/16153, Fax 02421/16778
schuettechristian@web.de
www.rudolf-siener-stiftung.de

Literaturhinweise

1. Marco Bischof: Biophotonen – Das Licht in unseren Zellen. Zweitausendeins 1995
2. Rüdiger Diel, Jürgen Reichold: NPSO in der Augentherapie. Naturheilpraxis 06/2007
3. Peter Dosch: Lehrbuch der Neuraltherapie nach Huneke. Haug Verlag 1964
4. Jochen M. Gleditsch: MAPS – Mikro-Akupunktur-Systeme. Hippokrates Verlag 2002
5. Ferdinand Huneke: Das Sekundenphänomen, Krankheit und Heilung anders gesehen (5. verbesserte Aufl.). Haug Verlag 1983
6. Bruce Lipton: Intelligente Zellen. Koha Verlag 2007
7. Fritz-Albert Popp: Biophotonen – Neue Horizonte in der Medizin: Von den Grundlagen zur Biophotonik. Haug Verlag, 3. Auflage 2006
8. Sonja Reitz: Heilung in Sekunden durch Narbenentstörung. ngw-verlag 2008
9. Ernst Schaack: Licht und Farbe, Felder und Frequenzen. Fotobiologische Therapie mit monochromatischem Lumineszenzlicht. Comed Fachmagazin (2003) 12: 30-34
10. Christian Scheweling: ECIWO und Embryo-System-Akupunktur. Joy Verlag, 2009
11. Christian Schütte et al.: NPSO – Neue Punktuelle Schmerz- und Organtherapie. Foitzick Verlag, 2. Auflage 2009
12. Christian Schütte: Wie im Großen – so im Kleinen – Das Besondere am Siener'schen Somatotop der NPSO. Naturheilpraxis 08/2010
13. Christian Schütte: Die neue punktuelle Schmerz- und Organtherapie (NPSO) – Ihr Einsatz im HNO- und Kopfbereich. CO'MED Fachmagazin (2001) 8:
14. Christian Schütte: Gewusst wo! Über den reflextherapeutischen Einsatz von Licht in der Therapie nach Rudolf Siener. Comed Fachmagazin (2010) 05
15. Christian Schütte: Die Bedeutung der energetischen Linie in der NPSO. CO'MED Fachmagazin (2009) 02:119-120
16. Christian Schütte und Isolde Siener: Neue Punktuelle Schmerz- und Organtherapie (NPSO) nach Rudolf Siener. CO'MED Fachmagazin (2008) 08:40-44
17. Christian Schütte: Der Fersensporn. CO'MED Fachmagazin (2006) 11:21-23
18. Christian Schütte: Narbenentstörung mit Licht. CO'MED Fachmagazin (2010) 11: